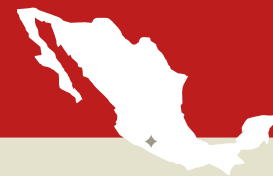

TIXTLA

MEXIKO, 21. OKTOBER 2006



Am 12. Oktober 2013 hat S. E. Monsignore Alejo Zavala Castro, Bischof der Diözese Chilpancingo-Chilapa in einem Pastoralbrief die Anerkennung des Eucharistischen Wunders, das sich am 21. Oktober 2006 ereignete, verkündigt. In dem Brief steht: "Dieses Zeichen ist ein wunderbares Zeugnis der Liebe Gottes, das die Realpräsenz Jesus in der Eucharistie belegt. In meiner Funktion als Bischof der Diözese erkenne ich den übernatürlichen Charakter der Ereignisse, die mit der Bluthostie von Tixtla verbunden sind, an. Ich erkläre hiermit, dass es sich bei diesem Vorfall um ein "göttliches Zeichen" handelt."



Am 21. Oktober 2006 wurde an einer konsekrierten Hostie der *Ausfluss einer roten Substanz* konstatiert. Der Vorfall ereignete sich während der Eucharistiefeier in dem Ort Tixtla in der Diözese Chilpancingo-Chilapa. Der örtliche Bischof, Monsignore Alejo Zavala Castro berief eine theologische Prüfungskommission ein, und im Oktober 2009 bat er Dr. Ricardo Castañon Gomez, die Leitung des Programms für die wissenschaftliche Untersuchung zu übernehmen, deren Aufgabe es war, den oben genannten Vorfall zu erhellen. Die mexikanische Kirchenführung wandte sich an Dr. Castañon Gomez, weil ihr bekannt war, dass der Wissenschaftler von 1999-2006 die Untersuchung von zwei konsekrierten Hostien der Gemeinde Santa Maria in Buenos Aires, aus denen ebenfalls Blut geflossen war, geleitet hatte. Der mexikanische



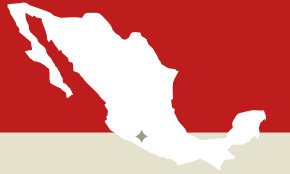Fall nimmt seinen Anfang im Oktober 2006, als Pater Leopoldo Roque, Priester der Gemeinde San Martin de Tours, Pater Raymundo Reyna Esteban einlädt, eine Besinnungsveranstaltung für seine Gemeindemitglieder zu leiten.



Die Bluthostie

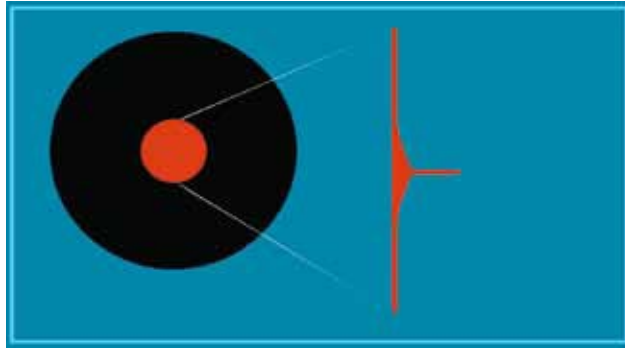
TIXTLA

MEXIKO, 21. OKTOBER 2006

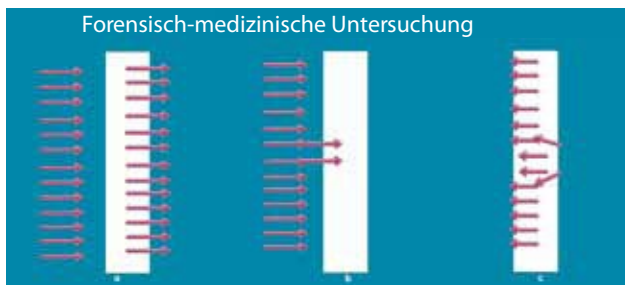


«Die kirchliche Autorität hat außerdem erklärt, dass sich das Wunder im katholischen Sinn durch die folgenden Aspekte auszeichnet:

1. Theologisch:
Der Eingriff kommt von Gott. Er ist göttlichen Ursprungs.
2. Objektivität:
Die Alteration der Ursachen oder der Naturgesetze ist offensichtlich.
3. Subjektivität:
Wer das Wunder anerkennt, bejaht oder akzeptiert mit einem Akt des Glaubens, dass dieses außerordentliche Ereignis dem gütigen Willen Gottes entspringt.
4. Zweck:
Sein Zweck ist das Wohl einer oder mehrerer Personen».



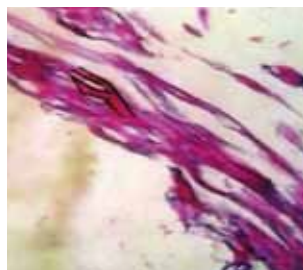Grafik, die illustriert, wie das Blut, ähnlich wie bei einer Wunde, aus dem Inneren der Hostie nach außen geflossen ist.



In der Grafik zeigt die Zeichnung c deutlich, wie das Blut von Innen nach außen geflossen ist. Die Zeichnung a zeigt, was zu sehen gewesen wäre, wenn jemand von außen Blut hinzugefügt hätte. Es wäre in alle Kanäle geflossen. Eine Situation b, in der jemand Flüssigkeit hinzufügen konnte, die ausschließlich durch zwei Kanäle eintrat, während der Rest auf der Oberfläche bleibt, existiert nicht.




Die Analyse der Hostie hat ergeben, dass es sich um Blut der Gruppe AB aus Gewebe handelt. Anschließend wurden die phytochemischen Marker analysiert, wodurch bestätigt werden konnte, dass es sich um einen lebendigen Herzmuskel handelte. Es gibt keine Untersuchung, die es ermöglicht, Herzgewebe in dieser Situation am Leben zu erhalten. Das Gewebe stirbt normalerweise nach 48 Stunden. Hier vergingen aber 3 Monate, bevor es ein Ergebnis gab, und diesen Sachverhalt kann die Wissenschaft nicht erklären.



Professor Carlos Parellada der Universität Francisco Marroquín in Guatemala zeigt in einem Foto der Probe der Wunderhostie die evidenten fibrillären längs gerichteten Strukturen. Bei einer eingehenden Betrachtung des Bildes wird die markierte Gabelung sichtbar, die typisch für die Herzmuskelfaser, also das Herz, ist.



2010 wurde mithilfe einer digitalen mikroskopischen Penetrationsuntersuchung mit UV-Strahlung und intensivem weißem Licht auf dem Gewebe, das auf der Oberseite der Hostie zu sehen ist, trockenes geronnenes Blut nachgewiesen. Die Analysen zeigten außerdem, dass unter dem schon geronnenen Blut neben den Strukturen der weißen Hostie auch frisches Blut vorhanden war. Auch durch diese Analyse konnte bestätigt werden, dass das Blut nicht von außen aufgebracht worden war, denn in dem Fall wäre es nicht so lange (von 2006 bis 2010) nur im Inneren der Hostie frisch geblieben.




Professor John Compagno, einer der bedeutendsten Histopathologen, die sich mit Gewebeforschung beschäftigen, entdeckte mesenchymale Zellen und Gewebe weißer und roter Blutkörperchen. Um aber mit Gewissheit sagen zu können, dass es sich um Herzmuskelgewebe handelte, mussten noch weitere Untersuchungen angestellt werden. Das Ergebnis lag erst nach 2 Jahren vor.



Das Genlabor Gene Ex in Bolivien führte noch eine Untersuchung durch, die bestätigte, dass es sich um menschliches Blut der Gruppe AB handelte, genauso wie das Blut des Turiner Grabtuchs und des Eucharistischen Wunders von Lanciano aus dem 8. Jahrhundert n. Chr.



Foto von Pater Raymundo Reyna Esteban, dem Protagonisten des Eucharistischen Wunders von Tixtla.



Bei dem Nachweis von menschlichem DNA wird automatisch davon ausgegangen, dass auch ein genetisches Profil erstellt werden kann. Interessanterweise wurde bei den Untersuchungen blutender Bilder oder konsekrierter Hostien immer DNA nachgewiesen. Aber alle Versuche, das genetische Profil durch eine Sequenzierung zu ermitteln, sind fehlgeschlagen. Die Theologen sagen, dass das genetische Profil nicht ermittelt werden kann, weil Jesus keinen Vater hat, sein Vater ist der Heilige Geist.

Die wissenschaftlichen Untersuchungen, die zwischen Oktober 2009 und Oktober 2012 durchgeführt wurden, kamen zu dem gleichen Ergebnis, die am 25. Mai 2013 während eines internationalen Symposiums veröffentlicht wurden, das die Diözese Chilpancingo anlässlich des Jahres des Glaubens organisiert hatte, und an dem mehrere Tausend Personen aus den vier Kontinenten teilnahmen.

1. Die analysierte rötliche Substanz hat die Eigenschaft von Blut, das menschliches Hämoglobin und DNA aufweist.

2. Zwei Studien, die von herausragenden Experten der Forensik mit unterschiedlichen Methoden durchgeführt worden sind, haben gezeigt, dass die Substanz aus dem Inneren stammt. Damit kann die Hypothese, jemand hätte das Blut von außen aufgetragen, ausgeschlossen werden.

3. Die Blutgruppe ist AB und stimmt damit mit der

Gruppe des Blutes, das in der Hostie von Lanciano und dem Turiner Grabtuch gefunden wurde, überein.

4. Eine mikroskopische Untersuchung durch Vergrößerung und Penetration zeigt, dass der obere Teil des Blutes seit Oktober 2006 geronnen ist. Dennoch wird Moreover, in den darunterliegenden inneren Schichten im Februar 2010 frisches Blut nachgewiesen.

5. Es wurden auch weiße intakte Blutkörperchen, rote Blutkörperchen und Phagozytose-betreibende Makrophagen nachgewiesen. Das Gewebe weist Risse und Wiederherstellungsprozesse, genau wie lebendes Gewebe, auf.

6. In einer weiteren histopathologischen Untersuchung konnten zerfallende Proteinstrukturen nachgewiesen werden, die auf mesenchymatische Zellen, sehr spezielle Zellen, die eine hohe biophysikalische Dynamik auszeichnet, verweisen.

7. Die immunchemischen Studien haben gezeigt, dass die Eigenschaften des aufgefundenen Gewebes mit dem des Herzmuskelgewebes (Myokard) identisch sind. Ausgehend

von den Ergebnissen der wissenschaftlichen Untersuchungen und den Schlussfolgerungen, die der theologische Ausschuss daraus gezogen hat, gab der Bischof von Chilpancingo Seine Eminenz Alejo Zavala Castro am 12. Oktober Folgendes bekannt:

- Für den Vorfall gibt es keine natürliche Erklärung.
- Der Vorfall ist nicht paranormal.
- Er lässt sich nicht auf feindliche Manipulation zurückführen».