




El 12 de octubre de 2013, S.E. Mons. Alejo Zavala Castro, Obispo de la Diócesis de Chilpancingo-Chilapa, ha anunciado mediante una Carta pastoral el reconocimiento del Milagro Eucarístico que tuvo lugar en Tixtla el 21 de octubre de 2006. En la Carta se puede leer: “Esta manifestación nos lleva a un maravilloso signo del amor de Dios que confirma la presencia Real de Jesús en la Eucaristía... En mi papel de Obispo de la Diócesis reconozco el carácter sobrenatural de la serie de acontecimientos descubiertos en la Hostia Sangrante de Tixtla... Declaro el caso como un “Signo Divino ...”.



El 21 de octubre de 2006, se observó que de una Hostia consagrada fluía una sustancia rojiza durante la Celebración Eucarística de Tixtla, perteneciente a la Diócesis de Chilpancingo-Chilapa. El Obispo local, Monseñor Alejo Zavala Castro, convocó una Comisión Teológica de investigación y, en el mes de octubre de 2009, invitó al Dr. Ricardo Castañón Gómez a que se hiciera cargo de la dirección del programa de investigación cuya finalidad era precisamente aclarar dicho acontecimiento. Las autoridades eclesíásticas mejicanas acudieron al Dr. Castañón Gómez porque estaban al corriente de que en los años 1999-2006 el científico había realizado estudios sobre dos Hostias consagradas que también habían sangrado en la Parroquia de Santa María de Buenos Aires. El caso mejicano comenzó en el mes de octubre de 2006 cuando el padre Leopoldo Roque, párroco de la Parroquia de San Martín de Tours, invitó al padre Raymundo Reyna Esteban a dirigir un retiro espiritual para sus



parroquianos. Mientras el padre Leopoldo y otro sacerdote estaban dando la Comunión, con la ayuda de una religiosa que se encontraba a la izquierda del padre Raymundo, ésta se dirigió hacia él con la “píxide” que contenía las Partículas Sagradas mirando al padre con los ojos llenos de lágrimas, un acontecimiento que en seguida llamó la atención del celebrante: la Hostia que había cogido para dar la Comunión a una parroquiana había empezado a desprender una sustancia rojiza.

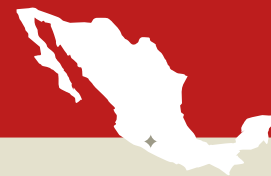

La Hostia que ha sangrado

Milagro Eucarístico de TIXTLA

MÉJICO, 21 DE OCTUBRE DE 2006

2



«La autoridad eclesiástica además ha querido puntualizar que en ámbito católico el Milagro se caracteriza por los siguientes aspectos:

1. Teológico:

La intervención proviene de Dios. Es de origen divino.

2. Objetividad:

Es evidente la “alteración” de las causas o leyes naturales.

3. Subjetividad:

Quien acepta el milagro “reconoce o acepta” con un acto de Fe que el acontecimiento extraordinario proviene de la amorosa Voluntad de Dios.

4. Finalidad:

Tiene por finalidad el bien de una persona o de muchas personas».

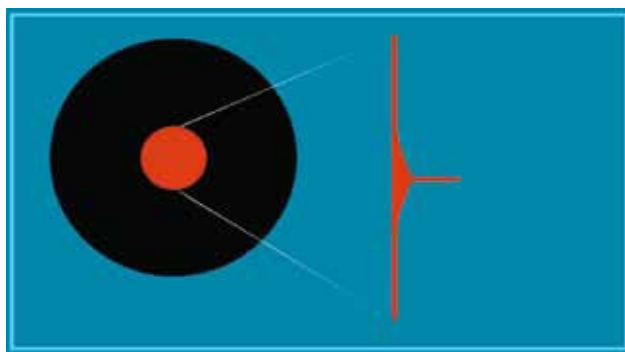
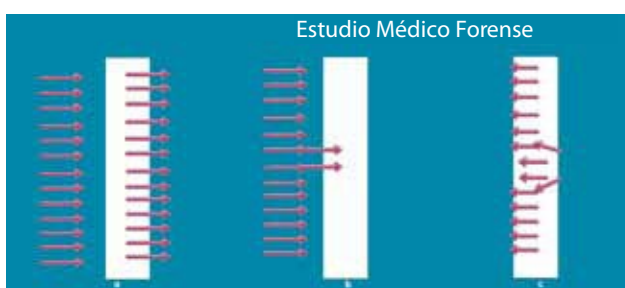
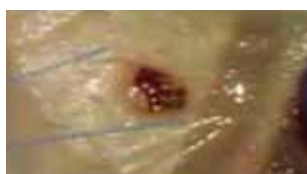

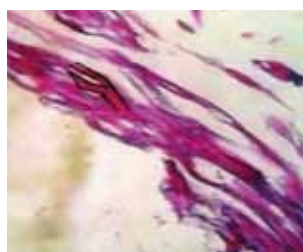Gráfico que ilustra cómo la sangre ha brotado del interior de la Hostia al exterior, como ocurre con una herida.



En el gráfico, en el dibujo c puede verse claramente cómo ha brotado la sangre del interior al exterior. En el dibujo a puede verse cómo habría sido si alguien hubiera introducido desde fuera la sangre. Se habría expandido por todos los canales. No existe una situación b en la que alguien pudiera meter líquido que entrara sólo por dos canales y el resto permaneciera en la superficie sin ser absorbida.




Analizando la Hostia se ha podido ver que se trataba de sangre humana de tipo AB y que correspondía a tejido. Posteriormente se ha realizado un análisis de los marcadores fitoquímicos que confirmaron que se trataba de músculo cardíaco vivo. No existe ningún estudio que puede mantener vivo un tejido cardíaco en esta situación. Normalmente 48 horas después el tejido muere y aquí pasaron 3 meses antes de que se pudiera tener el resultado y esto es realmente inexplicable para la ciencia.



El Dr. Carlos Parellada, de la Universidad Francisco Marroquín de Guatemala, muestra en una de las fotos de la muestra de la Hostia milagrosa, cómo es evidente la presencia de estructuras fibrilares longitudinales. Observando la imagen puede verse bien la bifurcación que se ha evidenciado, típica de la fibra muscular cardíaca, es decir del corazón.



En 2010, gracias a un estudio de penetración microscópica digital, mediante el disparo de rayos ultravioletas y luz blanca intensa, se ha demostrado que el tejido que se ve en la parte superior de la Hostia tenía sangre coagulada seca. Además los análisis muestran que debajo de la sangre ya coagulada, además de estructuras de la Hostia blanca, también había sangre fresca. Este análisis también confirmó el hecho de que la sangre no la había puesto alguien desde fuera ya que si hubiera sido así no habría podido mantenerse fresca durante tanto tiempo (de 2006 a 2010) sólo en la parte interna de la Hostia.



El Dr. John Compagno, uno de los más importantes histopatólogos que estudian los tejidos, descubrió que había células mesenquimales y tejido de glóbulos blancos y glóbulos rojos, pero para llegar a decir que se trataba de músculo del corazón se tuvieron que realizar otros exámenes y el resultado llegó tan sólo 2 años después.



El laboratorio de genética Gene Ex de Bolivia realizó otro estudio y confirmó que se trataba de sangre humana del grupo AB precisamente como la que se encontró en el tejido de la Sábana Santa de Turín y del Milagro Eucarístico que tuvo lugar en Lanciano en el año 700 D.C.



Foto del Padre Raymondo Reyna Esteban, protagonista del Milagro Eucarístico de Tixtla.

Las investigaciones científicas realizadas entre el mes de octubre de 2009 y el mismo mes de 2012 llegaron a las siguientes conclusiones que se presentaron el día 25 de mayo de 2013 durante un Simposio internacional de la Diócesis de Chilpancingo, con ocasión del Año de la Fe y que ha contado con la participación de miles de personas procedentes de cuatro Continentes:

«1. La sustancia rojiza analizada corresponde a sangre en la que hay hemoglobina y ADN de origen humano.

2. Dos estudios realizados por eminentes expertos forenses con metodologías distintas han demostrado que la sustancia procede del interior, excluyendo la hipótesis de que alguien pueda haberla colocado desde el exterior.


3. El tipo de sangre es AB, similar al hallado en la Hostia de Lanciano y en la Sábana Santa de Turín.

4. Un análisis microscópico de amplificación y penetración desvela que la parte superior de la sangre está coagulada desde el mes de octubre de 2006. Sin embargo *las capas subyacentes internas revelan, en el mes de febrero de 2010, la presencia de sangre fresca.*

5. También se han hallado *glóbulos blancos intactos, glóbulos rojos, macrófagos en acción que fagocitan lípidos. El tejido en cuestión resulta desgarrado y con mecanismos de recuperación, exactamente como ocurre en un tejido vivo.*

6. Un análisis histopatológico posterior determina la presencia de estructuras proteicas en estado de deterioro, sugiriendo *células mesenquimáticas, células muy especiales, caracterizadas por un elevado dinamismo biofisiológico.*

7. Los estudios de inmunohistoquímica desvelan que *el tejido hallado corresponde al músculo del corazón*



Cuando hay ADN humano se cree que también se puede obtener automáticamente el perfil genético. Curiosamente en todos los estudios realizados en las imágenes que han exudado sangre o en las Hostias consagradas que han sangrado se ha detectado la presencia de ADN, pero cuando se ha realizado la secuenciación para obtener el perfil genético, nunca se ha conseguido. Los teólogos dicen que como Jesús no tiene padre, su padre es el Espíritu Santo, no es posible obtener el perfil genético.

(Miocardio). Ante los resultados científicos y las conclusiones a las que ha llegado el comité teológico, el pasado 12 de octubre el Obispo de Chilpancingo, su Eminencia Alejo Zavala Castro, ha anunciado lo siguiente:

- El acontecimiento no tiene una explicación natural.
- No tiene origen paranormal
- No puede imputarse a la manipulación del enemigo».